

Landesbibliothek Oldenburg

Digitalisierung von Drucken

**D. Lavrentii Heisteri Profess. Pvbl. Helmstadiensis
Academ. Caesar. Regiae Lodin. Ac Berolin. Collegae
Compendivm Anatomicvm Totam Rem Anatomicam
Brevissime Complectens**

Heister, Lorenz

[Norimbergae, [MDCCXXXII.]

VD18 90513150

Explicatio Tabvlae Septimae.

urn:nbn:de:gbv:45:1-9958

infra fimbriam recti, ubi sphincter situs est, prout in hoc cadavere videnda erant, quorum duobus setæ immiffæ.

EXPLICATIO TABVLAE SEPTIMAE.

Fig. 29. Ostendit *intestinum ileum*, *colon*, *cæcum* cum *processu* vermiformi, quomodo se sæpe habeant in infante recens nato, flatu distenta & exsiccata.

AA Pars intestini ilei, eiusque in latus seu parietem coli sinistrum ingressus.

BB Pars intestini coli.

C Intestinum cæcum, eiusque in processum vermiformem peculiaris & diversa, quam in adultis, mutatio: in infantibus enim his cæcum sensim sensimque angustatur in processum hunc, coniformem quasi figura; cum in adultis id alia fiat ratione, & cylindricus fere sit.

DE Processus vermiformis in hoc infante singulari modo inflexus: primum enim a *C* sub ileo transibat & ascendebat ad *D*. Deinde vero supra ileum iterum reflectebatur, & descendebat ad *E*.

Fig. 30. Eadem *intestina a parte posteriori*, ut cæci mutatio in processum vermiformem, quomodo in infantibus plerumque se habeat, clarius conspicui queat.

AA Intestinum ileum cum eius in colon ingressu.

BB Colon.

C Cæci

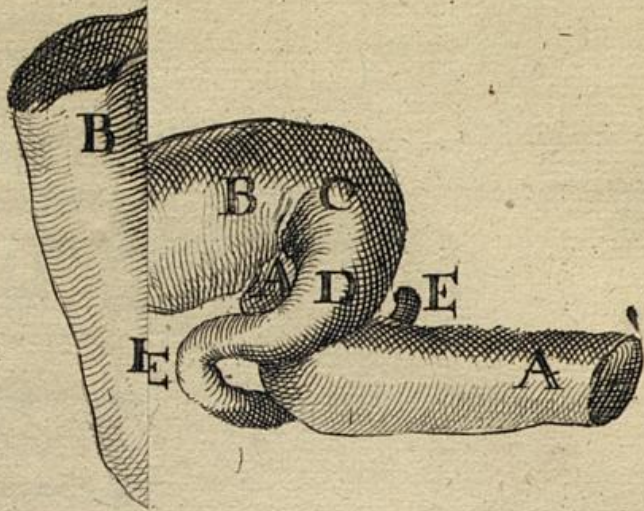
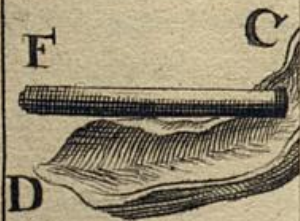


fig. 33.

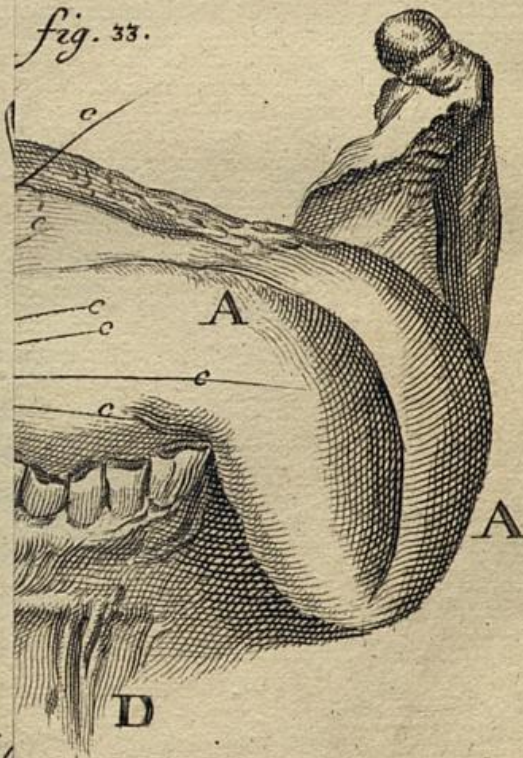

fig. 32.



Fröling pin