

Landesbibliothek Oldenburg

Digitalisierung von Drucken

**D. Lavrentii Heisteri Profess. Pvbl. Helmstadiensis
Academ. Caesar. Regiae Lodin. Ac Berolin. Collegae
Compendivm Anatomicvm Totam Rem Anatomicam
Brevissime Complectens**

Heister, Lorenz

[Norimbergae, [MDCCXXXII.]

VD18 90513150

Explicatio Tabvlae Octavae.

urn:nbn:de:gbv:45:1-9958

cccc Setæ his osculis immiffæ.

DD Duo muscoli elevatores labri inferioris.

In sinistro huius linguæ latere horum osculorum primum & anterius tam amplum erat, ut non solum setam, sed tenuem tubulum immittere, atque per hunc flatum iniicere potuerim; reliquorum vero osculorum duo vel tria tantum apparebant minora, Conf. Nota (55*)

EXPLICATIO TABVLAE OCTAVAE.

Fig. 34. *Lingua* fistitur humana, ubi in foramine, coeco alias dicto, duo *notabiles ductus* salivales a me observati sunt. Conf. pag. 146. & Nota (56*)

A Foramen illud coecum, quod in hoc cadavere valde amplum erat, iam apertum.

b ductus alter salivalis, & quidem sinister, versus radicem linguæ abiens, cera rubra repletus.

cc Vesicula in fine huius ductus, saliva distenta.

d principium alterius ductus in latere sinistro: qui quidem cera repletus non erat: instar ductus tamen non solum a reliqua linguæ substantia, tractu albicante, distinguebatur; verum etiam subtili tubulo flatu distendi poterat.

e Locus, ubi hic ductus disperebat.

ff Situs & progressus horum ductuum: ubi notandum, eos non in superficie linguæ hæsisse, sed ad lineæ profunditatem sub linguæ
invo-

involucris, quæ hic remota sunt, sitos fuisse.

Præterea notamus osculorum *b* & *d* singularem fuisse fabricam: nam ut valvulæ vel carunculæ se habebant, quæ collapsæ apparebant. Si vero flatus ope tubuli certa ratione inferiora versus pellebatur, aperiebantur, seque, ut hic delineata sunt, exhibebant.

gg Adhuc tria alia oscula sive foraminula: quæ in maiori erant, indicant: unum in parte anteriori; alterum in latere dextro; alterum, in sinistro; quæ quidem setam per breve spatium oblique admittebant; verum an ulterius progredierentur deprehendere non potui. Vnde videtur, hoc foramen, quando adest, communem quasi ductum variorum ductulorum salivarium ex lingua esse; in quibus vero natura non constans est, sed sæpe ludit & variat.

h Epiglottis.

i Eius ligamentum anterius.

k Musculosæ fibræ, quæ ex linguæ substantia in ligamentum hoc, tanquam in tendinem, inferebantur; quæ ad epiglottidem elevandam, quando adsunt, (nam semper non patent) inservire, & pro musculo epiglottidis, nomine *glosso-epiglottidei*, haberi possunt

ll officula duo minima ossis hyoidis.

mm Apices cornuum ossis hyoidis.

nn Variæ glandulæ & papillæ in linguæ superficie circa medium.

o Linguæ apex deorsum flexus.

m 4

Fig.

Fig. 35. Demonstrat ductus hos seorsim, e lingua quasi exemptos, cum foramine cæco, hic non dissecto, tanquam ductu communi minorum,

A Foramen hoc linguæ cæcum, quod valde amplum, & canalem in hoc cadavere, sicut hic est, tres circiter lineas longum, conficiebat, atque tubulum crassum facile admittebat.

B B Duo ductus salivales novi in illud desinentes, ea magnitudine & figura, sicut in hoc cadavere erant.

C C Fines horum ductuum, aut quorum saltem ulteriorem progressum invenire non licuit.

D Locus, ubi sinister in vesiculam pellucidam expandebatur, quæ liquido pellucido, subviscido, salivæ simillimo, replebatur: quod a cera, vi injecta, illuc compulsus esse videtur.

Fig. 36. Exhibet varia in *palato*, iuxta palatum, & in *labro superiori* consideranda.

a a Palati pars anterior, in qua nulla oscula hic apparebant.

b b Palati pars posterior, valde glandulosa: ubi in hoc cadavere quamplurima oscula excretoria manifestissima apparebant; quorum nonnulla setam crassam, & stylum tenuem, ad duarum triumve linearum profunditatem, non recta, sed paullo oblique versus posteriora admittebant: quæ alias tam magna rarius occurrunt.

c In loco, qui respondet canalibus illis Stenonianis, in capite osseo, post dentes incisores, conspicuis,

spicuis, & ad nasum desinentibus, nulla hic erat apertura, nullus transitus ad nares patebat. vid. Nota (59*)

DDD Labrum superius reflexum, ut interiora pateant.

ddd Glandulae eius lenticulares & miliares, sicut in hoc cadavere, remota tunica oris interna, apparebant, ad secundum usque dentem molarem utrinque se extendentes.

e Ligamentum labri superioris.

ff Duæ glandulae conglomeratae in hoc cadavere observatae, cum osculis aliquot excretoriis, ab aliis, quantum scio, non descriptis. Conf. pag. 146. & Nota (57*)

gggg Setæ & styli osculis his ad duarum linearum profunditatem immissi.

i pars huius glandulae, ubi adhuc duo ampla oscula apparebant, quæ pressa guttulas salivæ, instar roris emittebant.

Fig. 37. Alteram harum glandularum, & quidem sinistram, a facie exteriori exhibet: unde, eam ad conglomeratarum genus pertinere, conspicitur.

Fig. 38. Varia circa fauces & uvulam repræsentat, in capite & maxilla superiori a parte inferiori inspectis.

a Est ductus ille in fornice, sive suprema faucium parte, sub processu anteriori ossis occipitis situs, pag. 146. indicatus, & Nota (58*) uberius pro ductu mucoso descriptus.

m §

6 Eius

- b* Eius sub ossis occipitis apophysi versus foramen magnum occipitis extensio, quinque minimum linearum.
- c* *Tuba sinistra Eustachiana*, cum apertura sua longitudinali obliqua, & cartilagineo limbo aperturam hanc cingente, quemadmodum si paulo oblique, a regione aliquo modo opposita inspicitur, apparet.
- d* *Tuba Eustachiana dextra*, quomodo eodem spectatoris situ se ostendit: ubi non in orificium eius inspicere, sed limbi sive oræ faciem posteriorem & exteriorem tantum videre possumus.
- ee* Progressus utriusque huius tubæ obliquus versus aurem.
- f* Hamulus, musculum tubæ incumbentem aliquo modo ad latus trahens, ut tuba *Eustachii* huius lateris tanto melius in conspectum prodeat.
- gg* Musculi *salpingo-staphilini*, in partem posteriorem uvulæ inserti, qui eam retrahunt.
- hh* *Pterygostaphilini* musculi, super *corniculum* sive apophysin styloidem II. interioris laminae processus pterygodei, quasi per trochleam, reflexi, & in anteriorem veli palatini partem inserti. Hos uvulæ musculos esse negat *Morgagnius Adv. II. p. 35.* quia (ut ait) *illorum tendines in ipsam extremam osseam palati eram infigantur.* Mihi vero videtur, partem quidem

fig: 34.

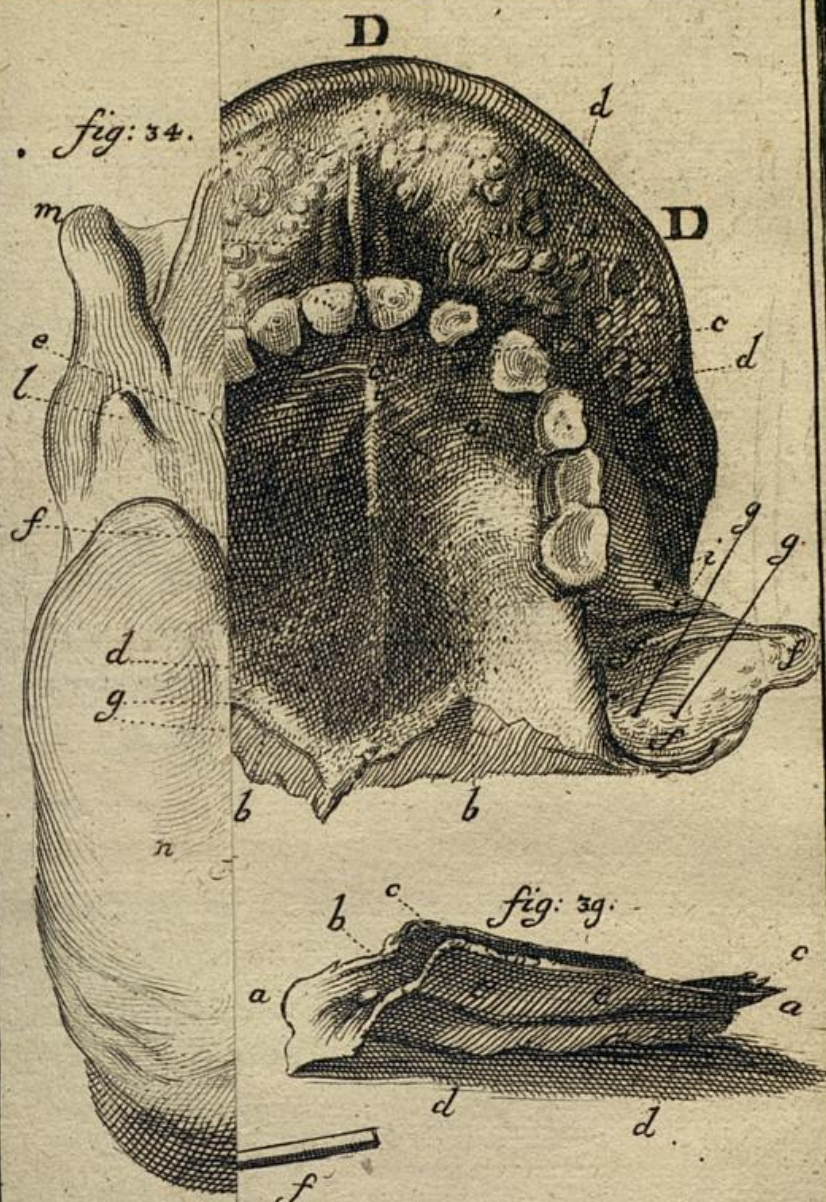

fig: 39.

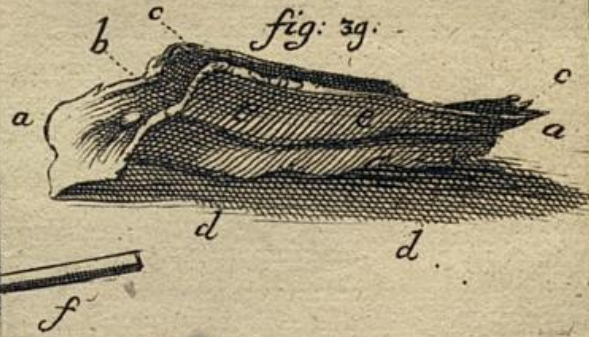
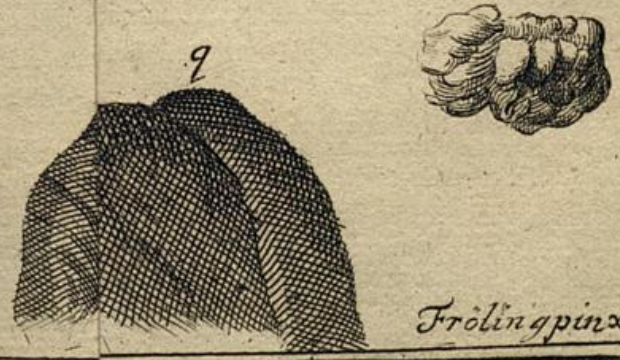


fig: 37.



Frolin pinxit.

