

Landesbibliothek Oldenburg

Digitalisierung von Drucken

**D. Lavrentii Heisteri Profess. Pvbl. Helmstadiensis
Academ. Caesar. Regiae Lodin. Ac Berolin. Collegae
Compendivm Anatomicvm Totam Rem Anatomicam
Brevissime Complectens**

Heister, Lorenz

[Norimbergae, [MDCCXXXII.]

VD18 90513150

Illustration: Tab. VIII.

urn:nbn:de:gbv:45:1-9958

fig: 34.

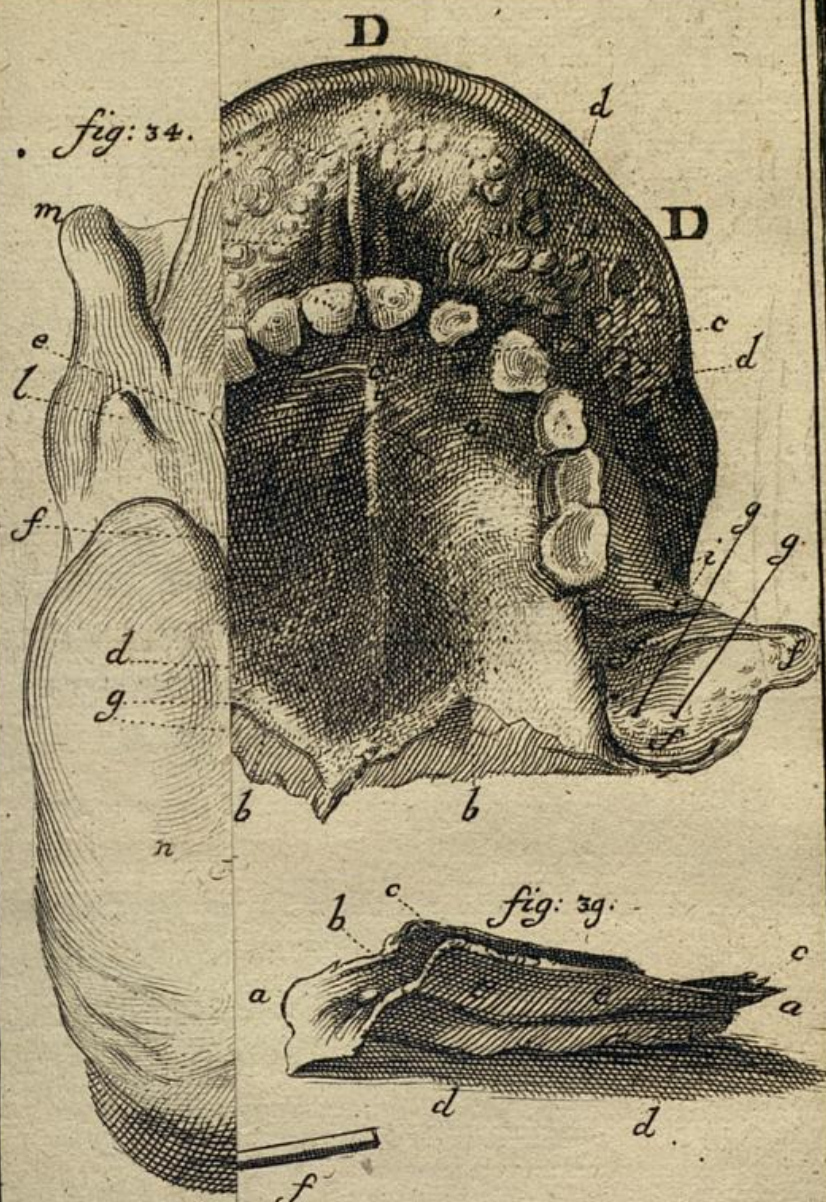

fig: 39.

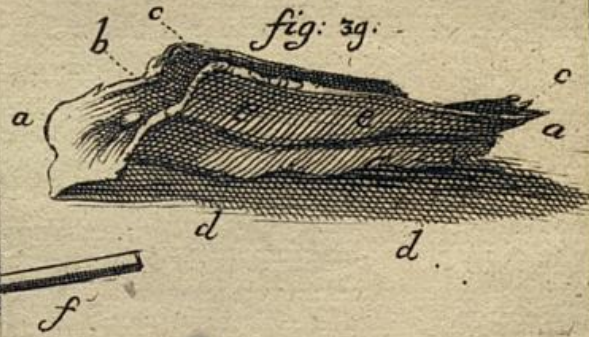
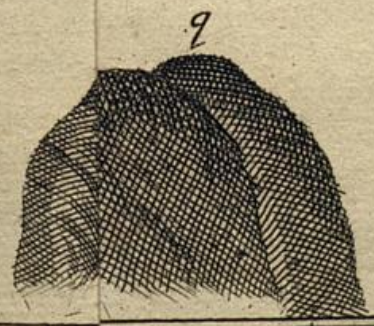
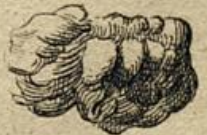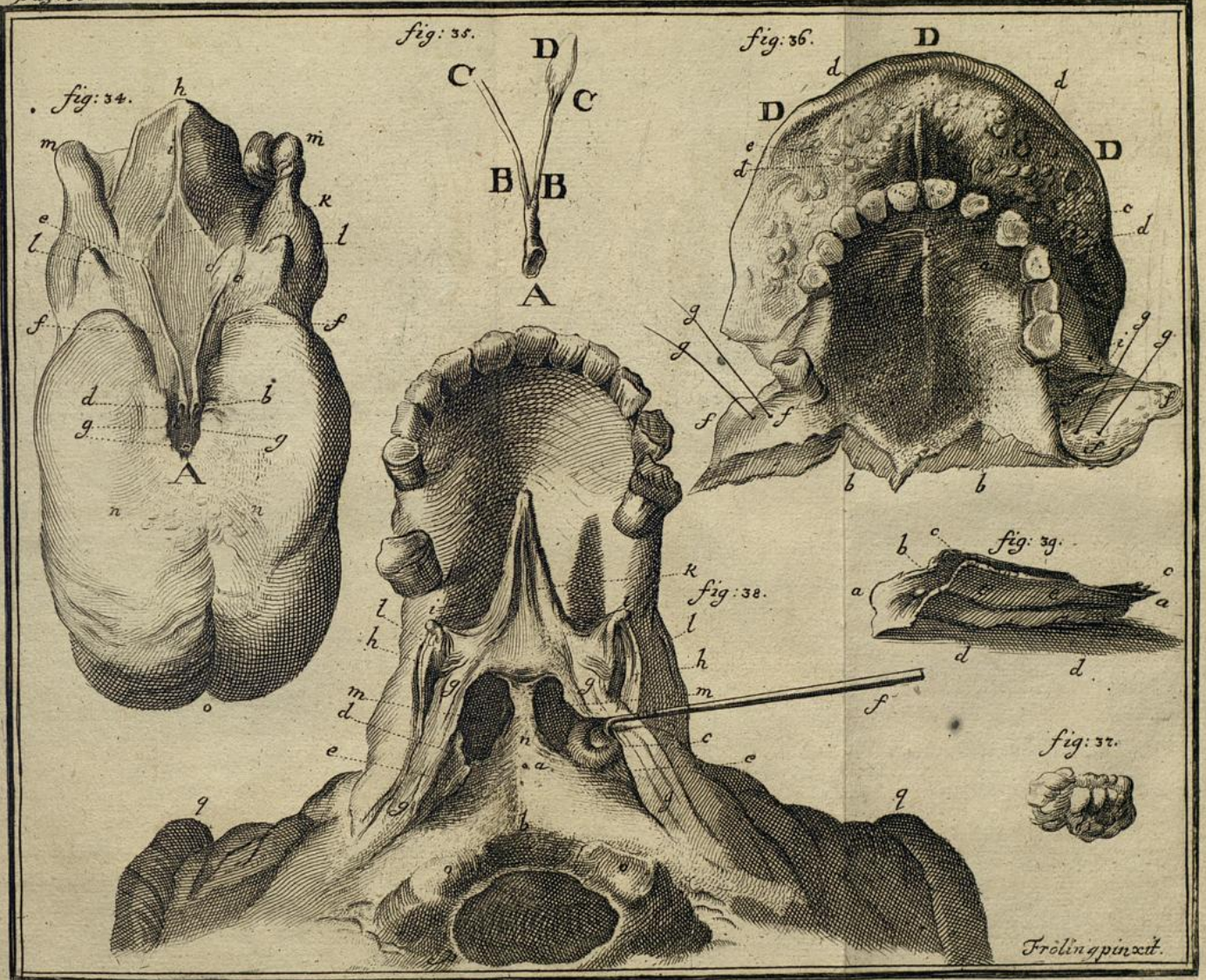


fig: 37.



Frolin pinxit.



Fröling pinxit.





quidem huic ossi, partem vero etiam membranae palatinae, ut §. 326, proposui, inferi.

ii Apophysēs illae tenues in pterygoideis, quas haud incongruo vocabulo cornicula appellat *Santorinus*.

k Vvula ad palatum reflexa, & in eius medio, separata membrana palati glandulosa, *musculus uvulae azygos Morgagni*, sicut hoc in cadavere se ostendebat.

ll Musculus uvulae *cerato-staphilinus*, leviter adumbratus, vid. Nota (72*)

mm duae aperturae posteriores narium, quomodo in fauces hiant.

nn Septi nasi pars posterior, quam vomer conficit.

oo Duo capitula ossis occipitis, quae supremae vertebrae articulantur, & post haec

p Foramen magnum occipitis.

qq Aures aliquo modo apparentes.

Reliquas partes, de quibus hic non agitur, characteribus notare supervacuum esse censuimus.

Fig. 39. Os vomeris sive vomer, quod a *Santorino* non pro peculiari osse, sed pro parte ethmoidis tantum habetur, seorsim hic, ac distinctum, ostenditur, e puero 13. annos nato: in quo distinctissimum erat ab ethmoideo. In adultioribus vero cum ethmoideo in unum concrevit.

aa Vomer, ex duobus lamellis sive parietibus osseis distinctis constans,

b Ca.