

Landesbibliothek Oldenburg

Digitalisierung von Drucken

**D. Lavrentii Heisteri Profess. Pvbl. Helmstadiensis
Academ. Caesar. Regiae Lodin. Ac Berolin. Collegae
Compendivm Anatomicvm Totam Rem Anatomicam
Brevissime Complectens**

Heister, Lorenz

[Norimbergae, [MDCCXXXII.]

VD18 90513150

Illustration: Tab. II.

urn:nbn:de:gbv:45:1-9958

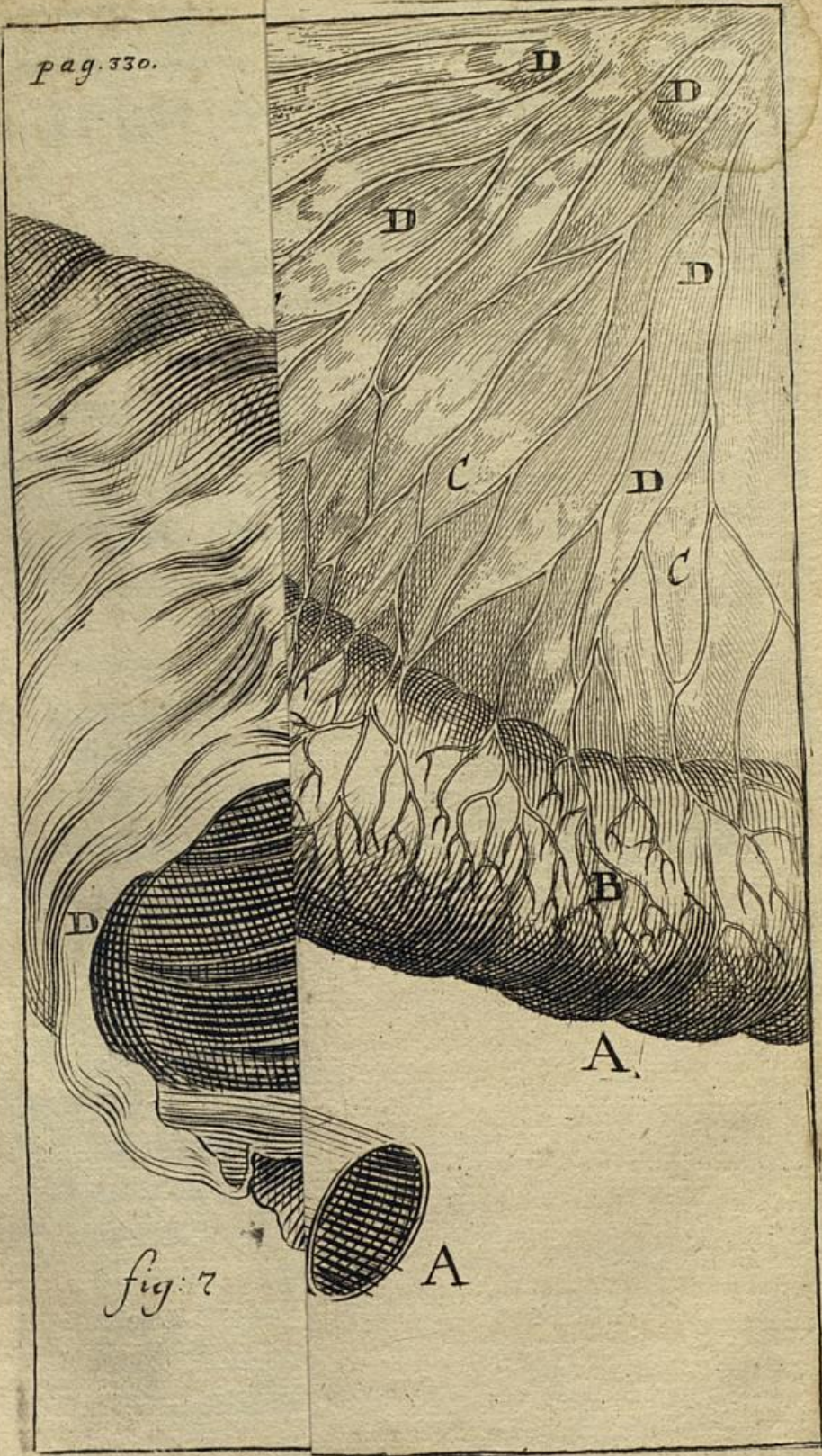
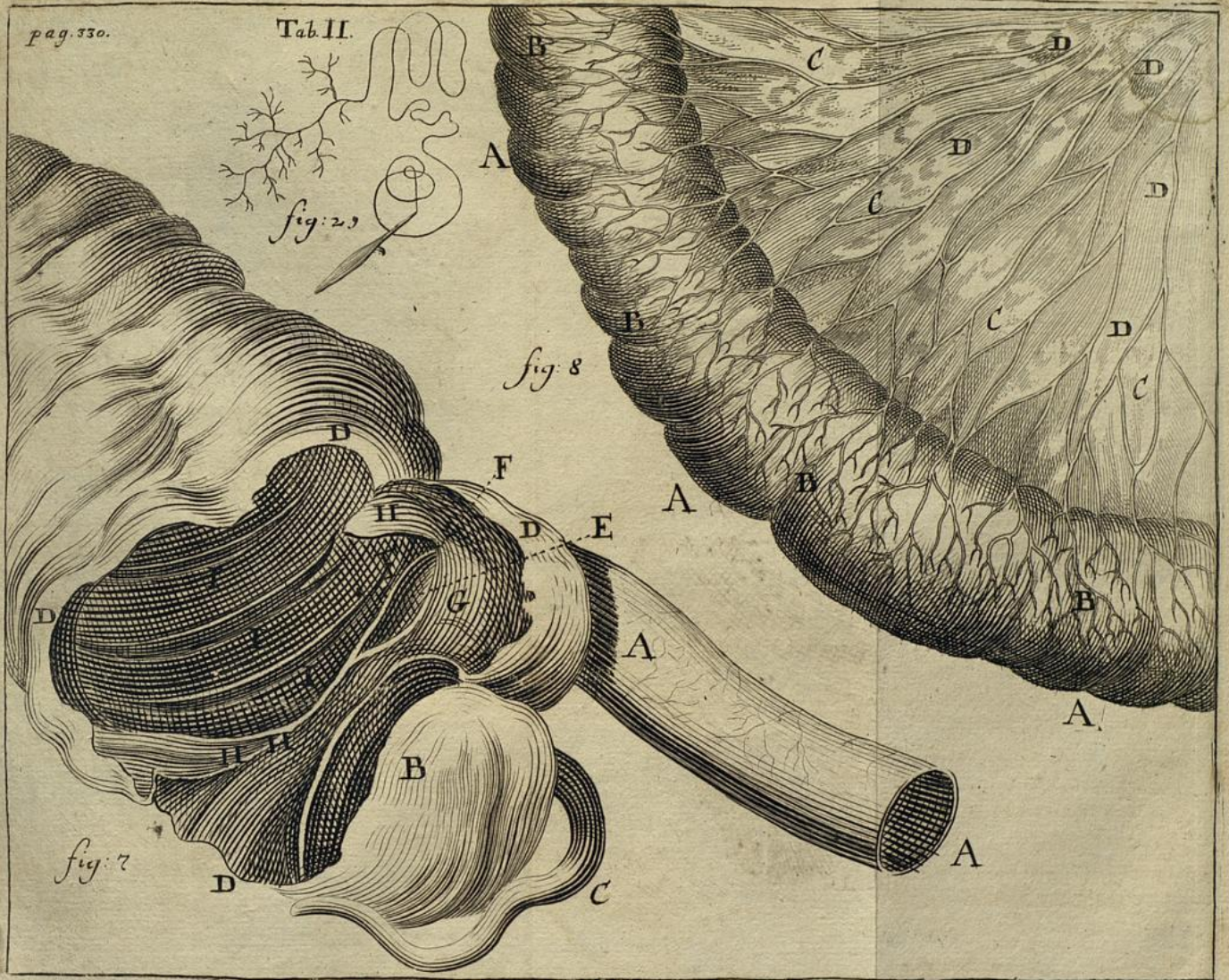
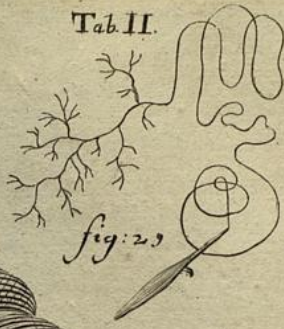

fig: 7

bis in
de iis
is suis
rum;
pare-
, aut
ana-
ntior
omo-
m in
rtim
erii:
ade-
oca-
i per
tur,
stri-
lud
I;







EXPLICATIO TABULAE TERTIAE.

Fig. 9. triplex sistit schema *tortuosi cursus & valvularum ductus biliarii cystici*, cum parte vesiculæ fellis, prout in diversis cadaveribus eum observavi.

AA Pars est vesiculæ fellis aperta.

B Exitus in ductum cysticum valde tortuosus.

C Ductus cysticus, instar funiculi contortus, intus *valvulas spirales* obtinens.

Fig. 9. *D*. Aliam eiusmodi demonstrat vesiculam fellis;

E Eius exitus & inflexio quasi sigmoidea.

FF Ductus cysticus apertus, *valvulas spirales*, alio modo conformatas, ostendens, quam in figura priori.

Fig. 9. *G*. Rursus alia exhibetur vesicula: quæ

HH Varias intus obtinet cellulas, & membranulas transversas, rectas, obliquas; omnes tamen pro transitu bilis perforatas sive patentes: quæ quidem flatum, sed non stylum ad vesiculam admittebant. Conf. Nota (18*)

Neglectæ hæctenus sunt a plerisque anatomicis hæ valvulæ; sed credo, si semper inquirentur, eas frequentissime observari: quia in plerisque cadaveribus, quæ a multis nunc annis dissectui, aliquid valvulosum, sed semper cum aliqua diversitate, ibi offendi. Idem nunc testatur *Bianchus* in Historia sua hepatica nova, qui has valvulas olim negaverat.